



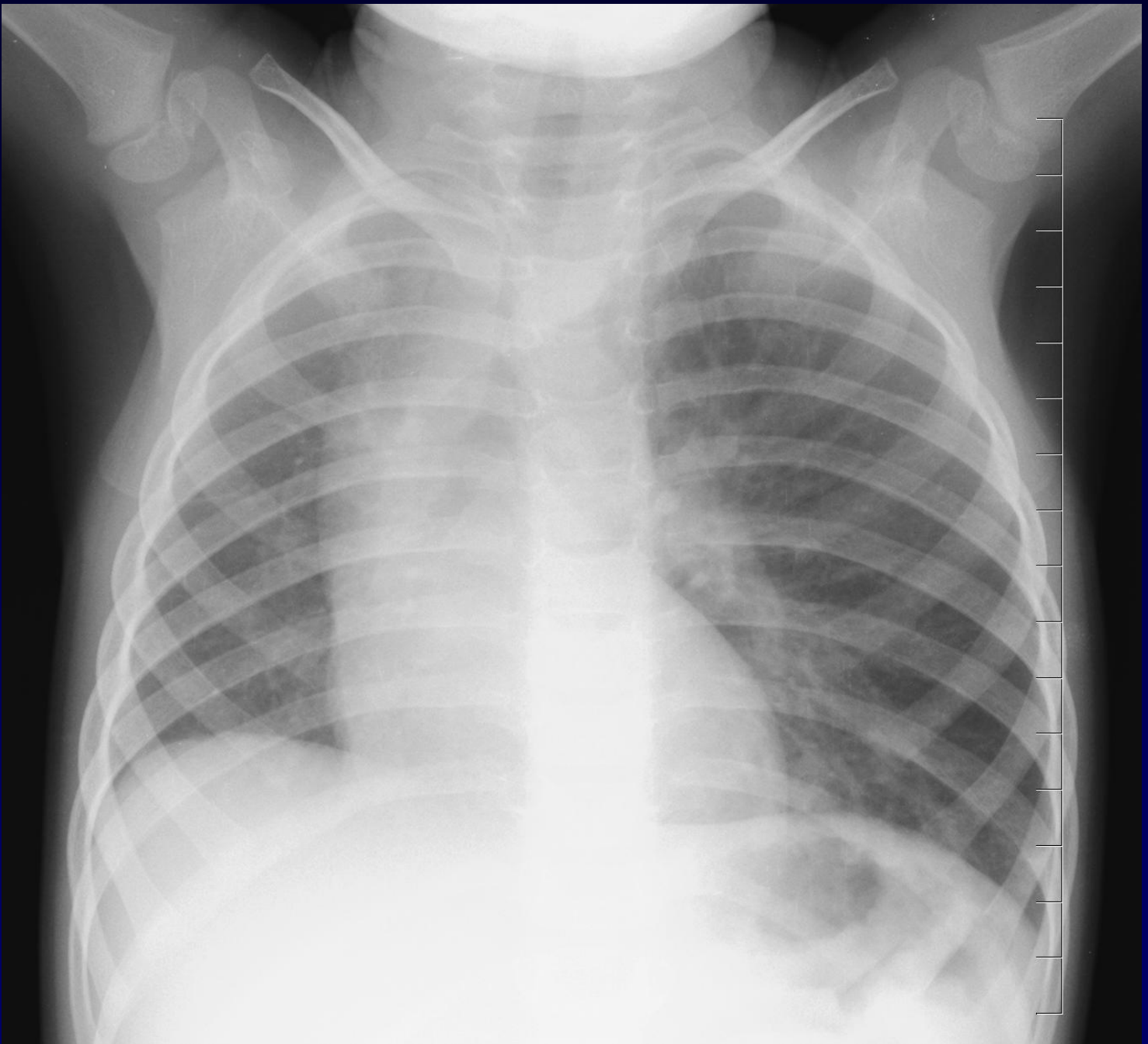
**Pierre FAJADET**

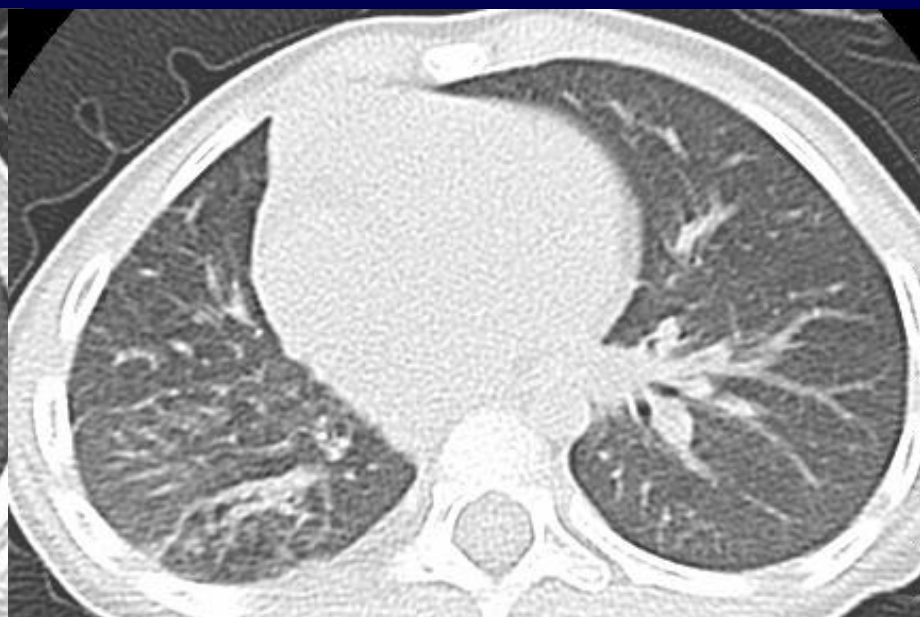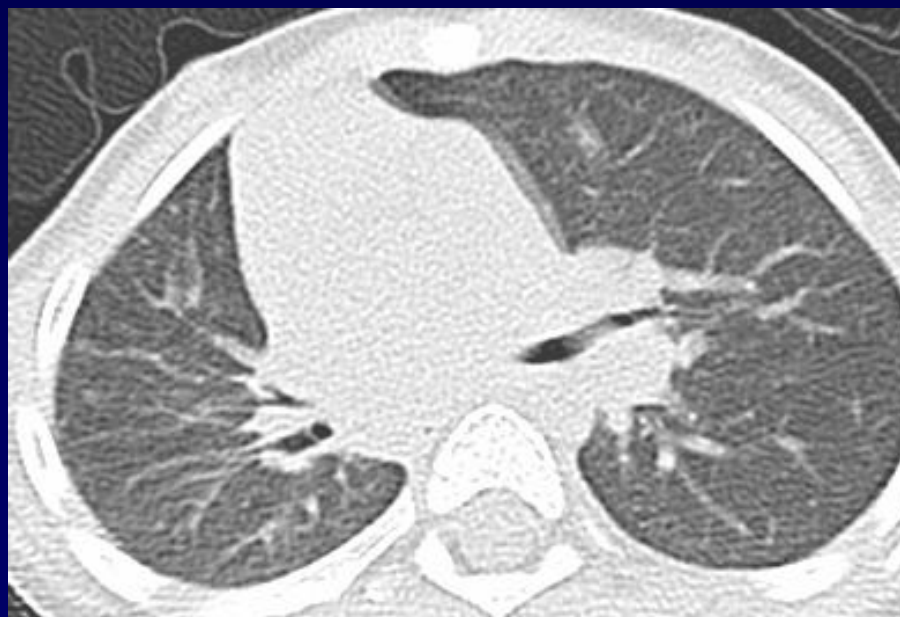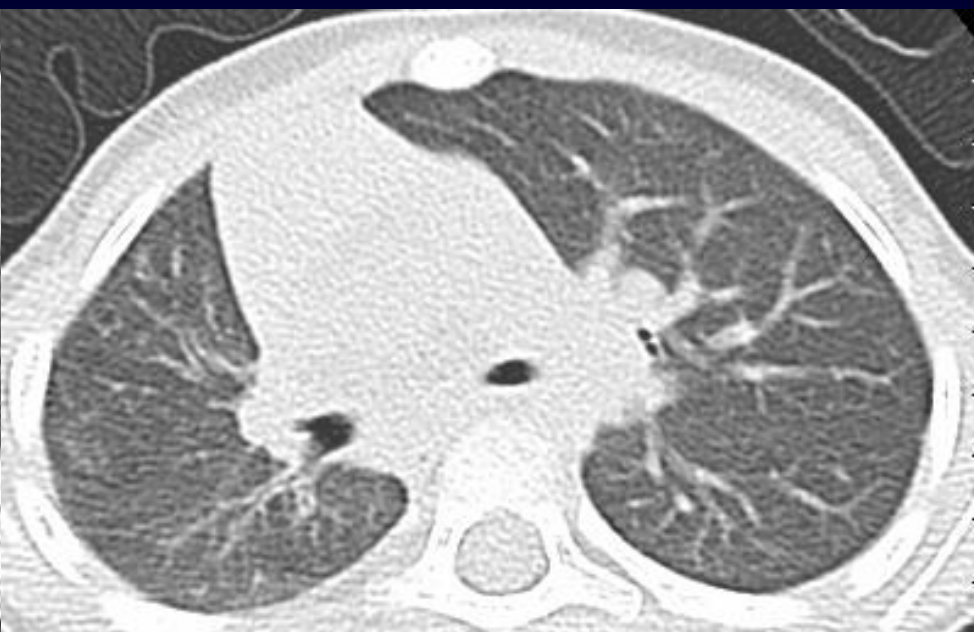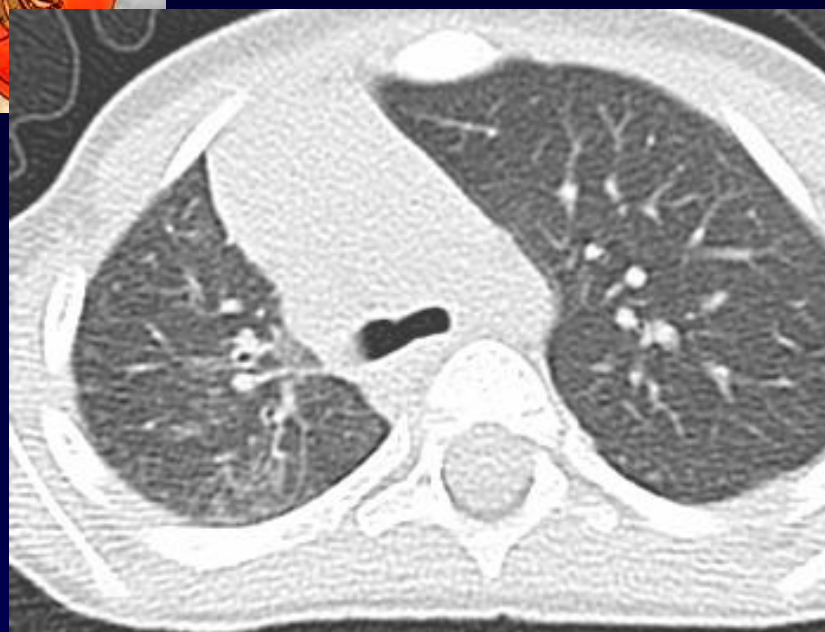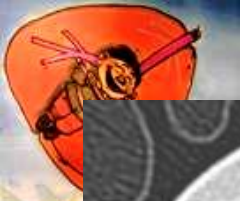Chloé, 2 Ans

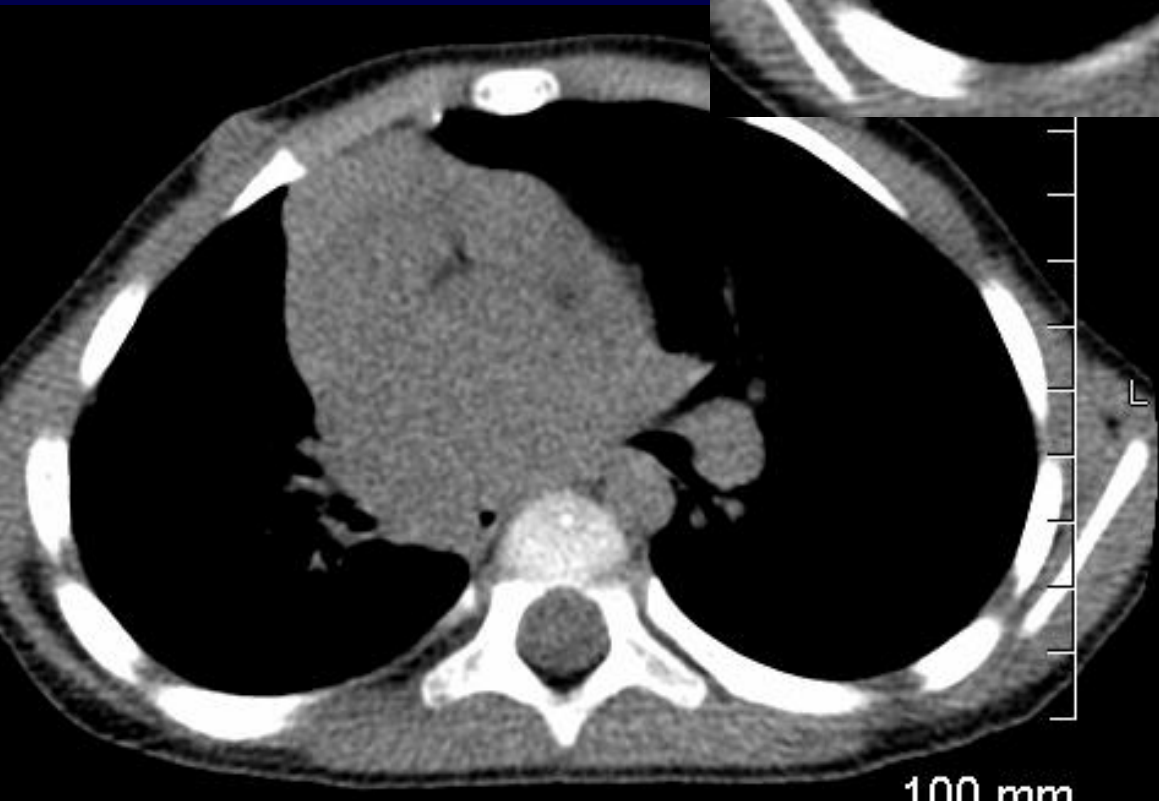
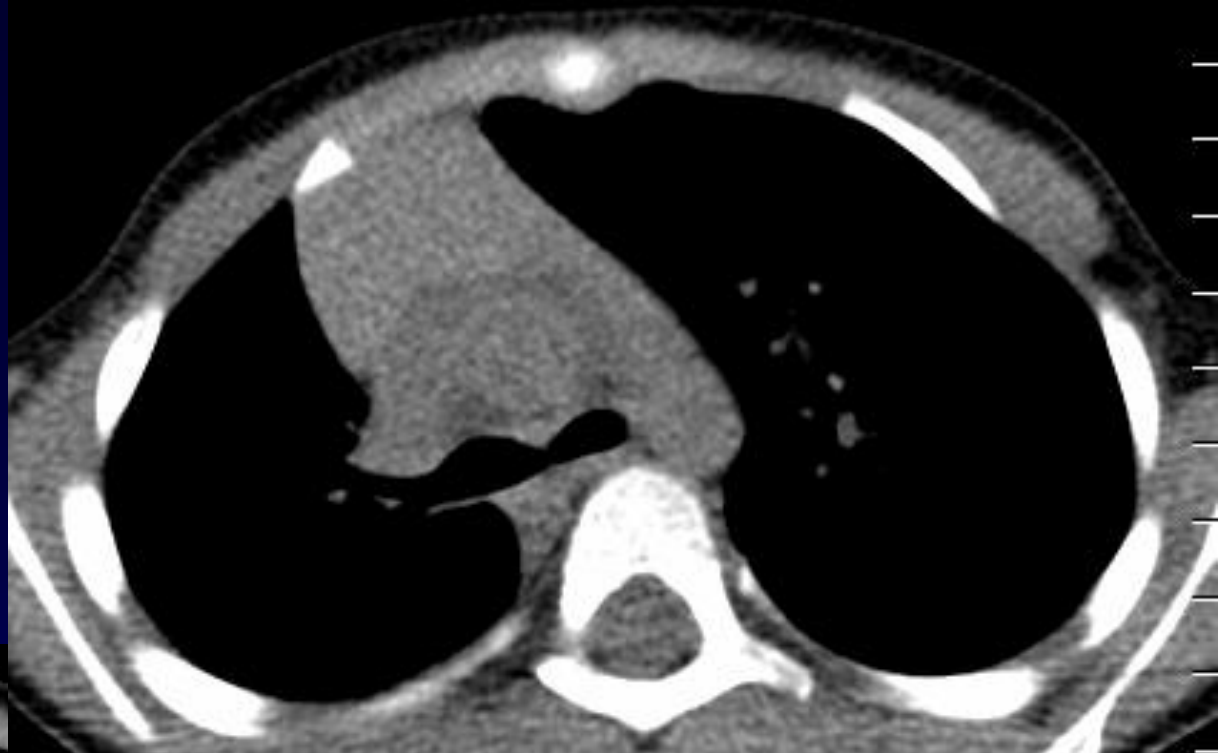Toux chronique

CE depuis la naissance?

Pas de Signe infectieux net







100 mm



**Diagnostic ?**



# Diagnostic

**Agénésie de l'artère pulmonaire droite**